Cephalosporin-induced Encephalopathy and Its EEG Presentation

ชลภิวัฒน์ ตรีพงษ์

Cephalosporin เป็นยาปฏิชีวนะที่มีใช้ค่อนข้างแพร่หลายในโรงพยาบาลทุกระดับของประเทศไทย เนื่องจากมีคุณสมบัติในการจัดการแบคทีเรียอันเป็นสาเหตุของโรคติดเชื้อในหลากหลายอวัยวะของร่างกาย อีกทั้งบางชนิดของยาในกลุ่มนี้ยังมีความสะดวกในการบริหารจัดการทั้งแบบผู้ป่วยนอกและผู้ป่วยใน เพราะสามารถให้ยาทางหลอดเลือดดำได้เพียงวันละ 1 หรือ 2 ครั้ง ซึ่งสะดวกต่อผู้ป่วยและครอบครัวในการเดินทางมารับยาทางหลอดเลือดดำแบบผู้ป่วยนอกในกรณีที่มีความจำเป็นต้องให้การรักษาควบคู่ไปกับการบริหารจัดการเตียง นอกจากข้อพิจารณาตามสาเหตุของการติดเชื้อทั้งชนิดของเชื้อสาเหตุ ความไวต่อยาปฏิชีวนะ และความสะดวกในการบริหารจัดการแล้ว ผลข้างเคียงจากยากลุ่มนี้ยังค่อนข้างน้อย เมื่อเทียบกับยาปฏิชีวนะในกลุ่มอื่นๆ ด้วยเหตุผลทั้งหมดที่กล่าวมานี้ จึงทำให้การใช้ยาปฏิชีวนะกลุ่มนี้ค่อนข้างแพร่หลายในปัจจุบัน แต่อย่างไรก็ตาม มีภาวะแทรกซ้อนทางระบบประสาทบางประการที่อาจเกิดขึ้นได้ และมีความจำเป็นต่อแพทย์ผู้สั่งใช้ยากลุ่มนี้ที่ต้องมีความตระหนักถึงอาการจากผลข้างเคียงดังกล่าว เพื่อให้สามารถนึกถึงภาวะนี้ได้ตั้งแต่เนิ่นๆ และสั่งยุติการใช้ยา ก็จะช่วยให้ผู้ป่วยกลับมาเป็นปกติได้เร็วขึ้น และลดความเสียหายถาวรที่อาจจะเกิดขึ้นต่อระบบประสาทอันอาจจะส่งผลต่อคุณภาพชีวิตในอนาคตได้

สำหรับอาการที่พบบ่อยว่าเป็นอาการและอาการแสดงทางระบบประสาทอันเนื่องมาจากยาปฏิชีวนะกลุ่ม cephalosporin ได้แก่ ความรู้สึกตัวเปลี่ยนแปลง (altered mental status) สับสนวุ่นวาย (agitation, confusio, delirium) หรือนิ่งเฉย ซึม (reduced consciousness) ความสามารถทางภาษาผิดปกติ (aphasia) อาการหลอน (hallucination) อาการกระตุก (myoclonus) อาการชัก (convulsion) อาการชักต่อเนื่อง (status epilepticus) หรือแม้แต่อาจจะไม่มีอาการชักให้เห็นชัดเจนแต่พบการเปลี่ยนแปลงจากการตรวจคลื่นไฟฟ้าสมอง (non-convulsive seizure, electrographic seizure, non-convulsive status epilepticus) เป็นต้น ซึ่งแนวทางปฏิบัติส่วนใหญ่ หากผู้ป่วยที่มีปัญหาด้วยอาการติดเชื้อและอยู่ระหว่างให้การรักษาด้วยยา

ชลภิวัฒน์ ตรีพงษ์
กลุ่มงานประสาทวิทยา สถาบันประสาทวิทยา
กรมการแพทย์ กระทรวงสาธารณสุข

ผู้รับผิดชอบบทความ:
ชลภิวัฒน์ ตรีพงษ์
กลุ่มงานประสาทวิทยา สถาบันประสาทวิทยา
312 ถนน ราชวิถี กรุงเทพ 10400
โทรศัพท์ 66-2306-9899 โทรสาร 66-2354-7085

รับต้นฉบับ 10 ตุลาคม 2565, ปรับปรุงต้นฉบับ 17 ตุลาคม 2565, ตอบรับต้นฉบับตีพิมพ์ 20 ตุลาคม 2565

ปฏิชีวนะที่เหมาะสมแล้ว แต่กลับมีอาการแย่ลง ต้องนึกถึงจากสาเหตุหลักๆ 3 ประการได้แก่ อาการแย่ลงจากตัวโรคหรือภาวะแทรกซ้อนจากตัวโรค อาทิ เชื้อมีความรุนแรงสูง ไม่ตอบสนองต่อการรักษา หรือมีการกระจายของเชื้อไปยังระบบประสาทส่วนกลาง ภาวะแทรกซ้อนจากการรักษา ซึ่งผลข้างเคียงจากยาปฏิชีวนะจะจัดอยู่ในสาเหตุนี้ และท้ายที่สุดคือเกิดสาเหตุอื่นๆ ที่ไม่เกี่ยวข้องกับตัวโรคหรือการรักษา ทั้งนี้เพื่อให้เป็นแนวทางในการสืบค้นสาเหตุที่อาจเกิดขึ้นได้ เมื่อการรักษาไม่เป็นไปตามที่คาดการณ์ไว้ เพื่อวางแผนการรักษาที่ถูกต้องและเหมาะสมต่อไป

ในกรณีที่ผู้ป่วยมีอาการเปลี่ยนแปลงทางระบบประสาทอันเนื่องมาจากผลข้างเคียงจากยาปฏิชีวนะในกลุ่ม cephalosporin อาการหรืออาการแสดง อาทิ อุณหภูมิร่างกาย การหายใจ ชีพจร ความรู้สึกปวดบวมแดงร้อน เป็นต้น หรือผลตรวจทางห้องปฏิบัติการต่างๆ จะมีแนวโน้มดีขึ้น สวนทางกับความผิดปกติทางระบบประสาท และความผิดปกตินี้มักไม่สามารถระบุตำแหน่งของความผิดปกติได้ (no focality) ในระหว่างการสืบค้นเพื่อหาสาเหตุของความผิดปกติทางระบบประสาทในสถานการณ์เช่นนี้ แพทย์ผู้ให้การรักษาอาจจะพิจารณาหยุดการใช้ยาในกลุ่ม cephalosporin และเลือกใช้ยาปฏิชีวนะชนิดอื่นทดแทน และติดตามอาการของผู้ป่วยเป็นระยะ ควบคู่ไปกับการสืบค้นหรือการส่งตรวจพิเศษ เช่น การตรวจเอกซเรย์สมองซึ่งในบางโรงพยาบาลอาจจะมีข้อจำกัดเรื่องระยะเวลาทำการหรือระยะเวลาในการรอคิว การเจาะตรวจน้ำหล่อเลี้ยงไขสันหลังร่วมสมอง (CSF) อาจมีความจำเป็นต้องรอการตรวจเอกซเรย์สมอง โดยเฉพาะในกรณีที่ผู้ป่วยไม่รู้สึกตัวอีกทั้งยังเป็นหัตถการเสี่ยงสูงเมื่อพิจารณาเทียบเคียงจากบริบทของผู้ป่วยที่มีแนวโน้มของอาการติดเชื้อดีขึ้นแต่มีความเปลี่ยนแปลงทางระบบประสาทที่ไม่สามารถระบุตำแหน่งของความผิดปกติในสมองได้ การประเมินผู้ป่วยจากการตรวจคลื่นไฟฟ้าสมองในสถานที่ที่มีความพร้อม จึงเป็นการตรวจที่สามารถแสดงผลและแปลผลได้ในทันที มีระดับความเสี่ยงในการตรวจต่อผู้ป่วยน้อยแต่เป็นประโยชน์ในการระบุความผิดปกติทั้งความผิดปกติเฉพาะที่หรือความผิดปกติที่ทั่วๆ เช่น การตรวจพบ focal or lateralized periodic discharge ในภาวะ encephalitis หรือตรวจพบ focal slowing หรือ focal background attenuation ใน vascular complication/event หรือเป็นความผิดปกติโดยทั่ว (diffuse) ซึ่งบ่งชี้สาเหตุอันเนื่องมากจาก toxic-metabolic etiology มากที่สุด ทั้งนี้อาจจะต้องระมัดระวังในการแปลผลในผู้ป่วยที่มี structural brain pathology อยู่ก่อนแล้ว ผลตรวจคลื่นไฟฟ้าสมองอาจจะตรวจพบ focal abnormality ที่เกิดจากพยาธิสภาพเดิมของผู้ป่วยโดยไม่ได้เกิดจากความผิดปกติเฉพาะที่ที่เกิดขึ้นใหม่แต่อย่างใด

ตัวอย่างคลื่นไฟฟ้าสมอง (EEG) ในผู้ป่วยหญิงอายุ 75 ปี โรคประจำตัวพาร์กินสัน ความดันโลหิตสูง และหลอดเลือดสมองตีบที่ไม่ทราบรายละเอียด เข้ารับการรักษาในโรงพยาบาลด้วยอาการติดเชื้อในกระแสเลือด และได้รับการรักษาด้วยยาปฏิชีวนะ cefepime และ vancomycin หลังได้รับยาผู้ป่วยมีอาการไข้ค่อยๆ ลดลงใน 48 ชั่วโมง ร่วมกับอาการต่างๆ ค่อยๆ ดีขึ้น แต่หลังจากนั้นผู้ป่วยกลับมีอาการสับสนและซึมลง โดยผลตรวจทางห้องปฏิบัติการปกติและดีขึ้นเมื่อเทียบกับก่อนการรักษา ประสาทแพทย์ที่รับปรึกษาได้ตรวจประเมินผู้ป่วยไม่พบความผิดปกติเฉพาะที่ (no focality) จึงวางแผนส่งตรวจเอกซ์เรย์สมองและตามด้วยการเจาะตรวจน้ำไขสันหลังเพื่อให้แน่ใจว่าไม่มีการติดเชื้อลุกลามเข้าไปในระบบประสาทส่วนกลาง ในระหว่างรอดำเนินการผู้ป่วยมีอาการกระตุกแบบทั่วๆ นานๆ ครั้ง (rare multifocal myoclonus) จึงพิจารณาส่งตรวจคลื่นไฟฟ้าสมองเพื่อวินิจฉัยแยกโรคจากอาการชัก โดยผลตรวจคลื่นไฟฟ้าสมองดังแสดงในภาพ

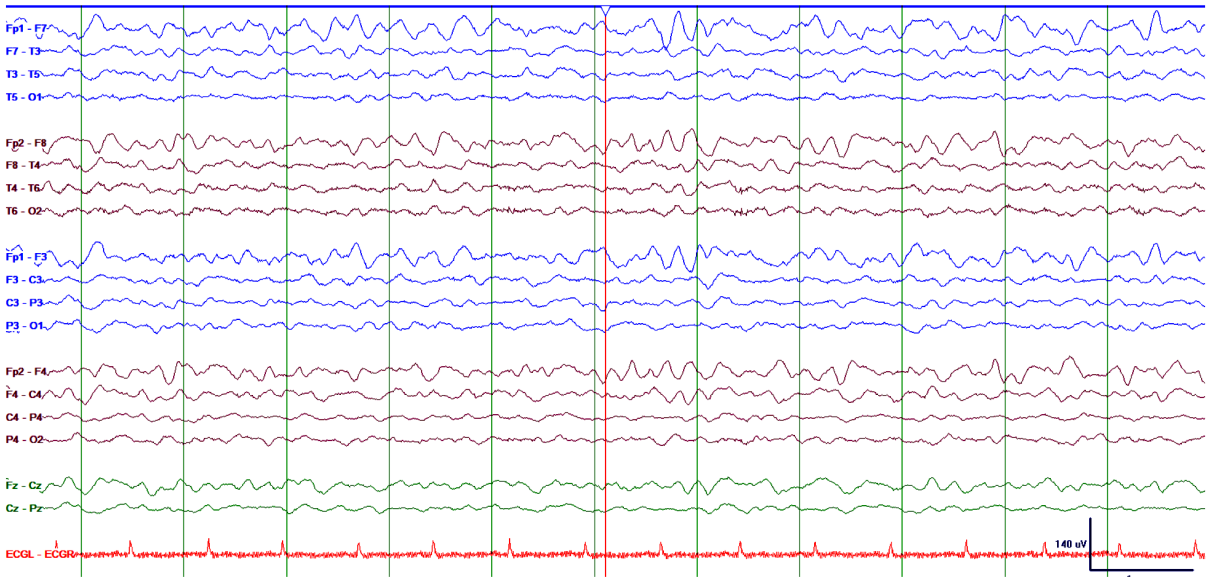

รูปที่ 1 diffuse 3-4 Hz delta-theta slowing with bi-frontal predominate ซึ่งเป็นลักษณะที่บ่งบอก diffuse cerebral dysfunction มักพบในกลุ่มสาเหตุที่เป็น diffuse brain abnormality, toxic, metabolic disturbance ดังเช่นในกลุ่มผู้ป่วย diffuse encephalopathy และไม่พบ focal abnormality จาก EEG

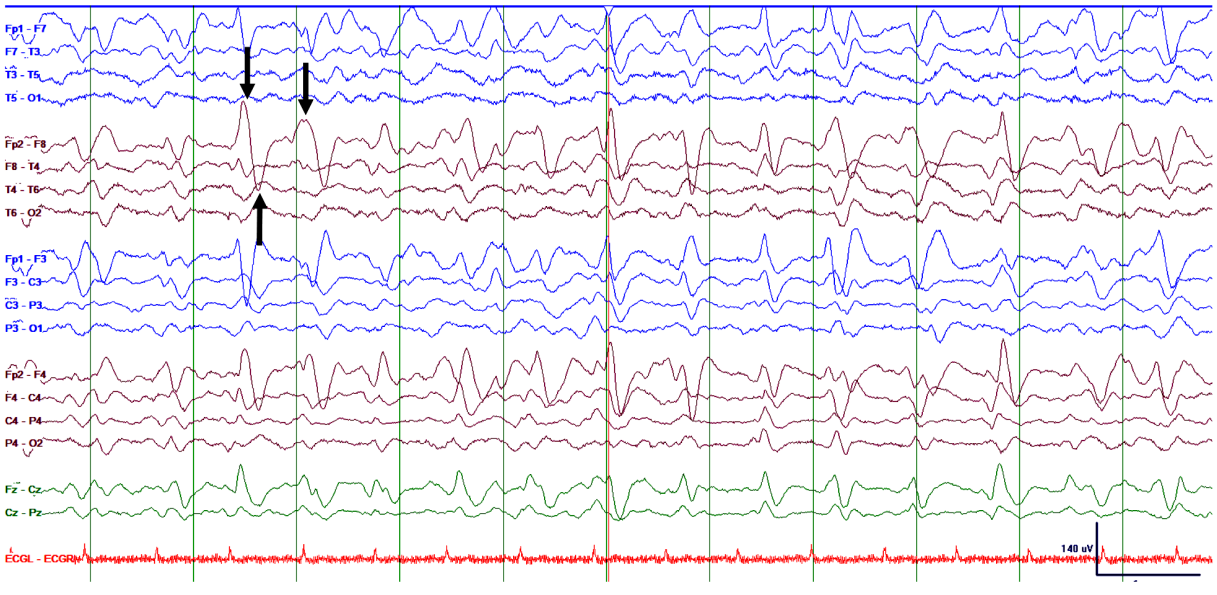

รูปที่ 2 ในบางช่วง ลักษณะของคลื่นไฟฟ้าสมองมีลักษณะเป็น periodic diffuse sharply contour of triphasic morphology (negative-positive-negative) ดังลูกศร

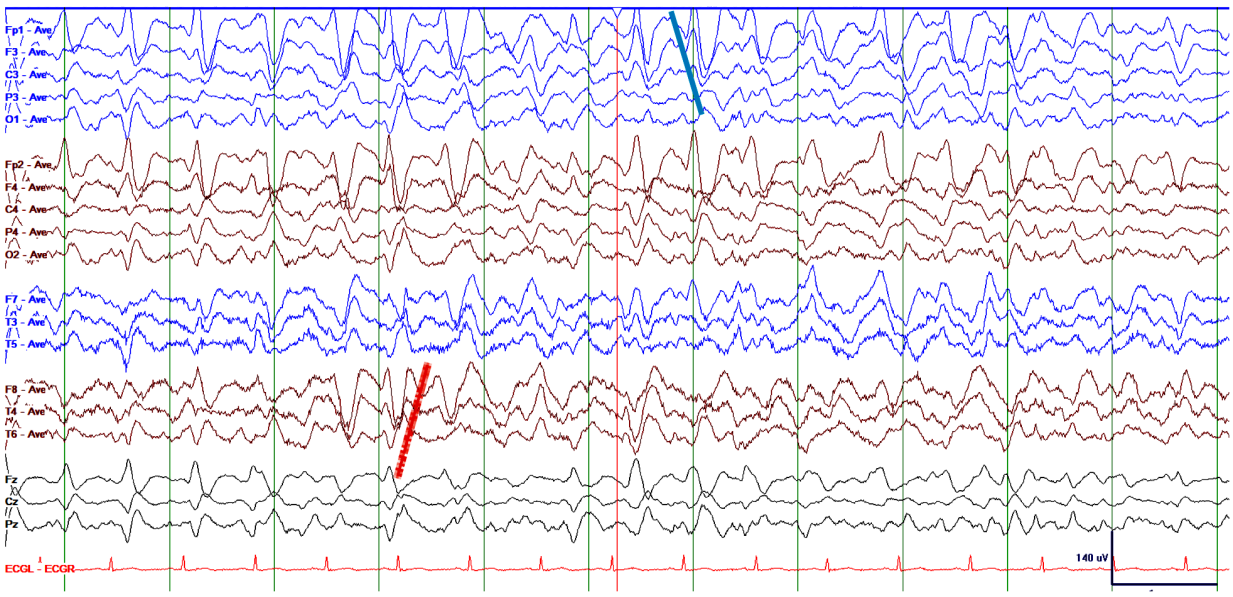

ภาพที่ 3 แสดง generalized periodic discharge (GPD) with triphasic morphology with anteroposterior (AP) lag (เส้นสีฟ้า) หรือ posterioanterior (PA) lag (เส้นสีแดง) ซึ่งเป็น typical morphology ของ triphasic sharp wave

Cephalosporin-induced encephalopathy อาจพบลักษณะของคลื่นไฟฟ้าสมองได้หลากหลายรูปแบบ แต่โดยส่วนมากมักไม่พบความผิดปกติเฉพาะที่ เพราะสาเหตุที่เป็น toxic-metabolic ทำให้เกิดความผิดปกติของสมองแบบทั่วๆ และมีการเปลี่ยนแปลงขึ้นลงได้ตลอดเวลาในผู้ป่วยรายเดียวกัน (diffuse/generalized waxing and waning) นอกจากนั้นในรายที่ไม่ได้รับการวินิจฉัยและให้การรักษา อาจพบลักษณะคลื่นไฟฟ้าสมองที่มีความรุนแรงมากขึ้น อาทิ electrographic seizure (EEG seizure), electroclinical seizure หรือ convulsive/non-convulsive status epilepticus เป็นต้น โดยที่อาการชักอาจจะพบได้เหมือนอาการชักทั่วๆ ไป หรือมีเพียงอาการชักแบบ myoclonic seizure หรือเป็นเพียง myoclonic movement ก็ได้ โดยมักพบเป็นแบบ reflex myoclonus, stimulus induced myoclonus หรือ multi-focal myoclonus แต่ก็มีบางรายงานพบว่าอาจจะพบลักษณะ multi-focal หรือ focal epileptiform activity ได้เช่นกัน

ลักษณะของคลื่นไฟฟ้าสมองที่พบในตัวอย่างผู้ป่วยข้างต้น ดังจะเห็นได้จากภาพที่ 1-3 ที่มีลักษณะ diffuse slow ในภาพที่ 1 และเริ่มเห็นมีการเปลี่ยนแปลงเป็น periodic discharge ในภาพที่ 2 และมีความชัดเจนมากขึ้นขึ้นในภาพที่ 3 แต่ทั้ง 3 ภาพก็ล้วนบ่งชี้ความผิดปกติที่เป็น diffuse ซึ่งพบเป็นส่วนใหญ่ จึงช่วยสนับสนุนสมติฐานที่สงสัยสาเหตุจากผลข้างเคียงของยาปฏิชีวนะ อย่างไรก็ตาม diffuse slow หรือ GPD หรือ triphasic sharp wave ก็สามารถพบได้ในความผิดปกติอื่นๆ เช่น hepatic encephalopathy, renal encephalopathy, metabolic sisturbance, hypoxic ischemic encephalopathy, CJD หรืออาจจะเป็น multifactorial ก็ได้ ทั้งนี้ก็ต้องแปลผลตามบริบททางคลินิกเพราะถือเป็นลักษณะที่ไม่จำเพาะเจาะจง

สำหรับชนิดของยาปฏิชีวนะในกลุ่มนี้ที่มีรายงานการเกิด neurotoxicity ได้แก่ cefepime, ceftazidime, ceftriaxone, cefazolin, cefuroxime และ cefixime โดยพบว่าปัจจัยที่มีผลต่อการเกิดที่พบรายงานได้แก่ critical illness ภาวะความผิดปกติของไต (renal impairment) ผู้ป่วยสูงอายุ หรือมีความผิดปกติทางระบบประสาทส่วนกลางอยู่ก่อน (poor brain reserve) การได้รับยาในขนาดสูง หรือแม้แต่ในผู้ป่วยที่มีภาวะการติดเชื้อหรือการอักเสบในร่างกายที่อาจจะส่งผลให้เกิดการทำงานผิดปกติของ blood brain barrier ก็จะส่งผลให้ยา

ปฏิชีวนะกลุ่มนี้เข้าไปยังระบบประสาทส่วนกลางได้ง่ายและมากขึ้นจนทำให้เกิดผลข้างเคียงได้นั่นเอง วิธีการในการรักษา คือการหยุดการใช้ยากลุ่ม cephalosporin ทันทีที่สังสัยจากสาเหตุนี้ โดยส่วนใหญ่ ผู้ป่วยจะมีอาการดีขึ้นโดยใช้ระยะเวลา 2 วันโดยเฉลี่ย แต่ในบางรายที่มีอาการรุนแรงและอาการฟื้นตัวช้า หรือหากสามารถตรวจติดตามด้วยคลื่นไฟฟ้าสมองและพบว่ามีลักษณะคลื่นไฟฟ้าสมองที่แย่ลงเรื่อยๆ อาจจะพิจารณาให้การรักษาด้วยการฟอกไต เพื่อช่วยขจัดยาในกลุ่ม cephalosporin ออกจากร่างกายให้มากขึ้นในระยะเวลาอันรวดเร็ว

สรุป ในผู้ป่วยที่ได้รับการรักษาด้วยยาปฏิชีวนะในกลุ่ม cephalosporin แล้วมีอาการ อาการแสดงหรือผลตรวจทางห้องปฏิบัติการเป็นสัญญาณบ่งชี้ว่าการติดเชื้อที่ดีขึ้น แต่ผู้ป่วยกลับมีอาการทางระบบประสาทส่วนกลางที่ผิดปกติไป อาทิ ซึม สับสน วุ่นวาย กระตุก หรือชัก โดยพิจารณาว่าสาเหตุดังกล่าวเกิดจากตัวโรคมีความรุนแรงขึ้น เกิดจากภาวะแทรกซ้อนของตัวโรคหรือภาวะแทรกซ้อนจากการรักษา หรือทั้งหมดเป็นความผิดปกติต่างหากซึ่งไม่เกี่ยวข้องกัน ผู้ป่วยควรได้รับการตรวจประเมินเพื่อหาสาเหตุโดยเร่งด่วน หากตรวจไม่พบลักษณะที่บ่งบอกว่าน่าจะมีความผิดปกติเฉพาะที่ในสมอง สาเหตุที่เกิดขึ้นจากภาวะ cephalosporin-induced encephalopathy ควรเป็นหนึ่งในสาเหตุต้องสงสัย แม้ว่าจะอยู่ระหว่างการส่งตรวจต่างๆ การพิจารณาหยุดการรักษาด้วยยาในกลุ่ม cephalosporin และเลือกใช้ยาปฏิชีวนะกลุ่มอื่นทดแทน ก็จะช่วยลดความรุนแรงและหยุดการดำเนินโรค ช่วยให้ผู้ป่วยกลับมาเป็นปกติได้โดยหลงเหลือความผิดปกติทางระบบประสาทน้อยที่สุดในระยะเวลาที่เร็วที่สุดเช่นกัน

เอกสารอ้างอิง

1. Payne LE, Gagnon DJ, Riker RR, Seder DB, Glisic EK, Morris JG, Fraser GL. Cefepime-induced neurotoxicity: a systematic review. Crit Care 2017 14;21:276.
2. Lacroix C, Bera-Jonville AP, Montastruc F, Velly L, Micallef J, Guilhaumou R. Serious neurological adverse events of ceftriaxone. Antibiotics (Basel) 2021;10:540.
3. Grill MF, Maganti R. Cephalosporin-induced neurotoxicity: clinical manifestations, potential pathogenic mechanisms, and the role of electroencephalographic monitoring. Ann Pharmacother 2008;42:1843-50.
4. Tamune H, Hamamoto Y, Aso N, Yamamoto N. Cefepime-induced encephalopathy: Neural mass modeling of triphasic wave-like generalized periodic discharges with a high negative component (Tri-HNC). Psychiatry Clin Neurosci 2019;73:34-42.
5. Ong CY, Qin Y. Myoclonus from antibiotic therapy (Ceftazidime-induced neurotoxicity): A case report and review. Cureus 2018;10:e2250.